



# LOQUE EUROPEA

## Descripción

Es una enfermedad infectocontagiosa, que afecta a larvas de tres a cuatro días sin opercular de todas las castas. Es una Infección poli bacteriana, iniciada por *Melissococcus plutonius* como agente causal (**no esporulante**) y otras bacterias como *Bacillus alvei*, *Streptococcus apis* y *Archomobacter eurydice*, acompañantes del proceso patológico como agentes secundarios. Se puede presentar en cualquier época del año, pero es más frecuente al inicio de la primavera (primeros flujos de néctar). Los daños que generan son menores a los generados por loque americana, pero no por esto deja de ser importante, ya que se encuentra extendida en todo el mundo y su importancia económica radica en la gravedad del foco. La infección de la larva se realiza vía oral, por alimento contaminado con *M. plutonius*. Todas las larvas mueren principalmente antes de la fase de pre-pupa, cuando la celdilla aún está abierta. Cuando la infección es baja, puede alcanzar a desarrollarse la larva hasta fase de pre-pupa, dejando una escama que las obreras limpiadoras remueven con facilidad. Es una enfermedad endémica en el país, es de denuncia obligatoria y de notificación a la organización Mundial de la Sanidad Animal (OIE).

## Fuentes de infección

Miel y polen contaminado. Colmenas y herramientas apícolas contaminadas.

## Transmisión

- La infección de larva se da por vía oral cuando ingiere alimento contaminado con *M. plutonius*.
- Las abejas propagan la enfermedad por toda la colmena (nodrizas y limpiadoras). Larvas de polillas también ayudan a la propagación.
- El manejo descuidado del apicultor, en la nutrición proteica de la colmena, no desinfectar los materiales apícolas, el intercambio de panales infectados entre colmenas.
- A través de la deriva, pillaje, y adquisición de marcos cría y núcleo infectados.

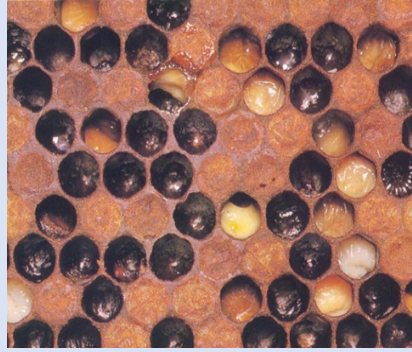
**Especie susceptible:** Larvas de *Apis mellifera*.

DEFINICIÓN DEL CASO	COLMENA Y/O APIARIO	ACCIONES INMEDIATAS
<b>SOSPECHOSO</b>	<p>Apiario en el cual a lo menos una colmena presenta algunos de los siguientes signos clínicos compatibles:</p> <ul style="list-style-type: none"> <li>• Mortalidad de larvas sin opercular, con apariencia flácida, que progresivamente se vuelven masas semilíquidas, de coloración amarillo-marrón.</li> <li>• Etapa pre-pupa, escamas de color marrón oscuro adheridas débilmente a las celdillas.</li> </ul>	<p>Asegurar que el apicultor registrado en el SIPEC Apícola.</p> <p>Medidas sanitarias: Establecer cuarentena pre-diagnóstica, con restricción de movimiento de colmenas.</p> <p>Realizar toma de muestras de las colmenas sospechosas. El diagnóstico confirmatorio se realizará en laboratorio oficial SAG.</p>
<b>CONFIRMADO</b>	<p>Apiario en el cual al menos una colmena presenta algunos signos clínicos compatibles, más el aislamiento del agente causal <i>M. plutonius</i> por cultivo con confirmatorio a través detección molecular mediante PCR.</p>	<p>Cuarentena por Resolución Regional.</p> <p>Intervención epidemiológica en dos líneas de acción: sobre el apiario foco y sobre los apiarios de contacto.</p> <p>Medidas sanitarias: eliminación de colmenas y/o materiales infectados; desinfección de material y herramientas y corrección de la nutrición proteica de la colmena.</p>

## Lesiones y Signología

La larva se vuelve una masa frágil, de coloración gris a café oscuro; además, es posible observar por transparencia el sistema traqueal. Muere a los 4-5 días de edad, el cadáver de la larva no presenta adherencias, se extrae con facilidad; si la infección es grave las obreras no logran la completa limpieza de la colmena, por lo que las larvas que no se extraen se deshidratan formando una escama de fácil remoción (a diferencia de Loque americana que se adhiere fuertemente).

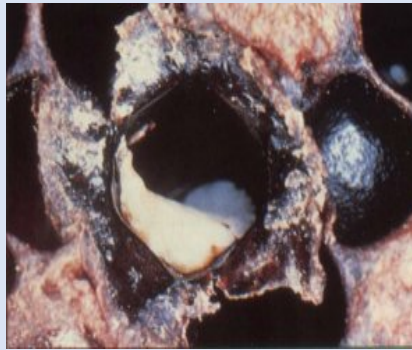La posición de la cría al interior de la celdilla varía de la normal, presentando el dorso hacia la entrada. Se observa un operculado irregular de crías y cría salteada o en mosaico. La bacteria se reproduce rápidamente al interior de la larva, generando la muerte de ella cuando la celdilla aún está abierta sin opercular o cuando la infestación es menor puede alcanzar a desarrollarse hasta el estado de pre-pupa, con coloración débilmente adherida a la base de la celdilla del panal.



**Imagen I:** Operculado irregular de la cría y color anormal y sin completar su desarrollo adecuadamente y sin opercular.

Fuente:

<https://abejas.org/las-abejas/patologias-de-las-abejas/loque-europea/>



**Imagen II.** Escama adherida débilmente en la base de la celdilla.

Fuente:

<https://abejas.org/las-abejas/patologias-de-las-abejas/loque-europea/>

## Diagnóstico de laboratorio

### Muestra a coleccionar:

- Marcos o panales con cría principalmente sin opercular de 15 x 15 cm. con signos sospechosos de la enfermedad.

**Diagnóstico:** Aislamiento del agente causal por cultivo bacteriológico y confirmación por PCR.

## Diagnóstico Diferencial

- Loque americana.
- Virus de la cría sacciforme.
- Cría enfriada