

VIRUELA OVINA CAPRINA (VOC)

La viruela ovina y la viruela caprina son enfermedades víricas de las ovejas y de las cabras que se caracterizan por fiebre, aparición de pápulas o nódulos generalizados, vesículas, lesiones internas y la muerte. El período de incubación dura entre 8 y 13 días. Estas enfermedades pueden ser leves en razas nativas que viven en áreas endémicas, pero suelen ser letales en animales recién introducidos. Se ocasionan pérdidas económicas como resultado de la disminución de la producción de leche, daño en la calidad del cuero y la lana y otras pérdidas de productivas. La viruela ovina y caprina puede limitar el intercambio comercial y evitar el desarrollo de la producción intensiva ganadera.

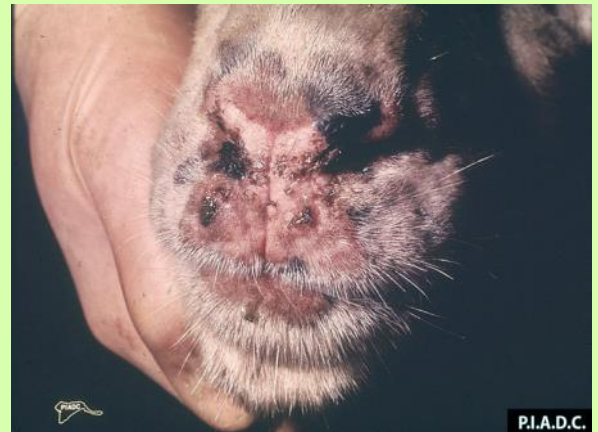Fuentes de infección: Lesiones cutáneas (costras, nódulos). Saliva, secreción nasal y conjuntival. Leche, orina y excrementos. Fómites.

Definición de caso:

Caso Sospechoso: Ovino o caprino que presente signología compatible con la enfermedad.

Caso Probable: Caso sospechoso con serología positiva.

Caso Confirmado: Identificación o aislamiento del agente causal.



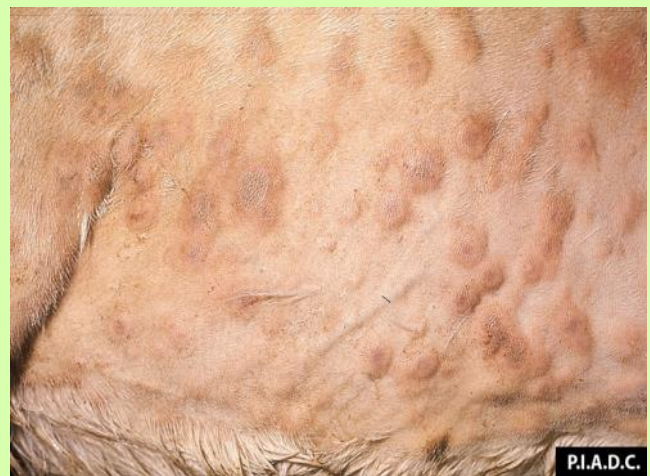P.I.A.D.C.

Especies susceptibles: Ovinos y Caprinos

Transmisión: se transmiten por vía respiratoria durante el contacto cercano, pero también a través de otras membranas mucosas o de la piel con excoriaciones. Estos virus pueden encontrarse en la saliva, secreciones nasales y conjuntivales, leche, orina y las heces, así como en las lesiones cutáneas y sus costras. Las úlceras de las membranas mucosas son fuentes importantes del virus.

Signología

Los signos clínicos varían de leves a graves. La fiebre inicial es seguida por las lesiones cutáneas que comienzan como máculas eritematosas, y se desarrollan a pápulas duras de 0,5 a 1,5 cm. En la forma común, **papulovesicular** de la enfermedad, los centros de las pápulas pueden estar deprimidos, de un color gris blanquecino y necrótico, y estar rodeados de un área de hipermia. Sobre las áreas necróticas con el tiempo se forman costras oscuras, duras, profundamente demarcadas. En la forma **nodular** de la enfermedad ('stonepox'), las pápulas se desarrollan en nódulos. Estos nódulos se pueden encontrar en la epidermis, dermis y los tejidos subcutáneos. Se vuelven necróticos y se desprenden, dejando una cicatriz desprovista de pelo.



P.I.A.D.C.

Caprino, piel. Hay múltiples pápulas (viruela) coalescentes que frecuentemente tienen centros secos marrón-

Lesiones: En áreas de piel desprovistas de pelo o lana, tales como las axilas, hocico, párpados, orejas, área de las glándulas mamarias e inguinales, pero en casos más severos, pueden llegar a cubrir todo el cuerpo.

Todos los ganglios linfáticos superficiales a menudo se agrandan en el lapso de un día después de la aparición de pápulas generalizadas; los ganglios linfáticos preescapulares son particularmente notorios. Las lesiones también pueden desarrollarse en las membranas mucosas y los órganos internos, ocasionando signos sistémicos.

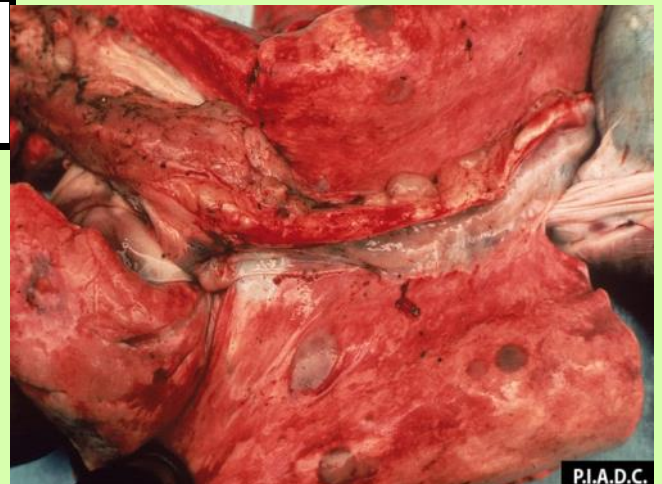
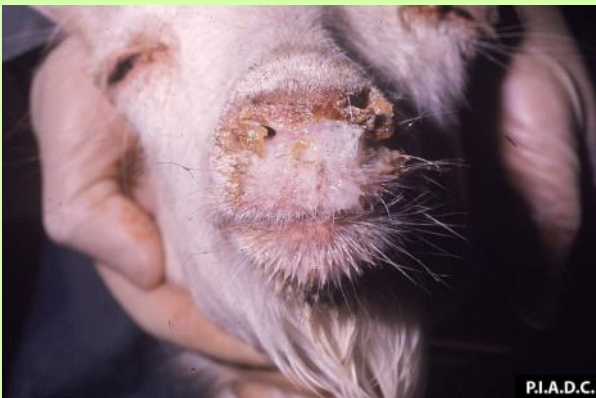Las lesiones de la boca, orificios nasales, ojos o párpados pueden causar salivación o inapetencia, así como rinitis, conjuntivitis o blefaritis con rinorrea mucopurulenta. Las membranas mucosas afectadas pueden necrosarse y ulcerarse o desprenderse.

Los animales con lesiones pulmonares pueden tener signos respiratorios tales como tos, descarga nasal y disnea. Los nódulos en los intestinos pueden causar diarrea. En algunos animales se puede observar depresión y emaciación. Son comunes las infecciones bacterianas secundarias, como la neumonía, y los animales pueden morir en cualquier etapa de la enfermedad.

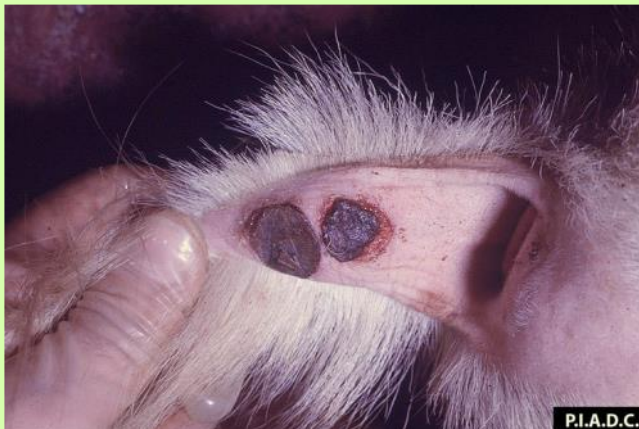Diagnóstico de laboratorio: la reacción en cadena de la polimerasa (PCR); Neutralización del virus, Prueba de inmunofluorescencia indirecta, Inmunodifusión en gel de Agar, ELISA.

Muestras: biopsia a partir de las pápulas cutáneas, de las lesiones de los pulmones o de los ganglios linfáticos. Capa leucocitaria de sangre durante la fase virémica.

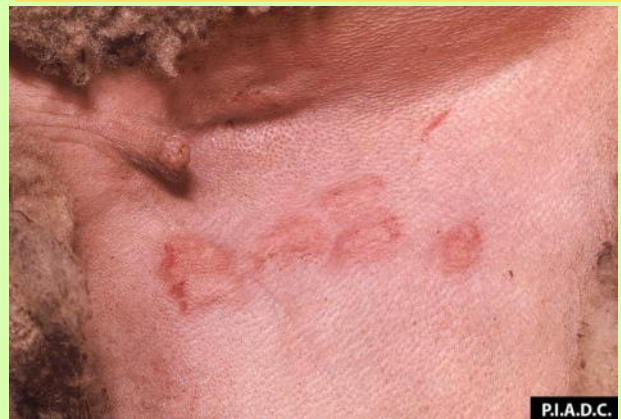Diagnóstico Diferencial: Ectima contagioso, Lengua azul, Dermatofilosis/ estreptotricosis cutánea, Sarna y Fotosensibilización o Urticaria.



Pulmones. múltiples nódulos discretos marrón claro a marrón rojizo (neumonía intersticial multifocal). Los ganglios mediastínicos están agrandados



Pústulas secas detrás de la cola, con **centro** de color rojinegro, necrótico y áreas de desprendimiento



Ovino, piel inguinal. Varias máculas coalescentes contienen petequias.